පුරාවිද්‍යාවේදී මානව අස්ථි භාවිතයේ ඇති වැදගත්කම

පූජ්‍ය. පාහියංගල සුමංගල හිමි

සහකාර කථිකාචාර්ය, පුරාවිද්‍යා අධ්‍යයන අංශය

sumangala909@yahoo.com

සංක්ෂේපය

මානව අස්ථි විශ්ලේෂණයෙන් අතීත මානවයා පිළිබඳ සහ ඔහුගේ ජීවිත විලාසිතාව පිළිබඳ ඉතා වටිනා තොරතුරු බොහෝමයක් ලබාගත හැකිය. පුරාවිද්‍යාවේ ඉතා වැදගත් අංගයක් ලෙස මානව අස්ථි හඳුනාගත හැකිය. මෙම අස්ථිවල භෞතික ස්වරූපය සහ රසායනික අංශ පිළිබඳ සිදුකරන සංසන්ධනාතමක අධ්‍යයනයන් මගින් මානවයාගේ අතීත ජීවිත තොරතුරු හෙළිදරව් කරගත හැකිය. වටිනා වස්තුවක් වූ අස්ථි විශ්ලේෂණයේදී නවීන තාක්ෂණය භාවිතා කරනු ලබයි. මෙම තාක්ෂණ ක්‍රියාකාරකම් ඉතා පරෙස්සමින් කලයුතු අතර, නොඑසේනම් අතීතය පිළිබඳ තොරතුරු රැසක් ක්ෂණයකින් විනාශ වී යා හැකිය. මානව අස්ථි විශ්ලේෂණයෙන් අතීත මානවයාගේ වයස, ලිංගභේදය, ආහාර, ලෙඩරෝග, අභිචාර සහ ජීවිත විලාසිතා පිළිබඳ තොරතුරු රැසක් අනාවරණය කරගත හැකිය.

මානව අස්ථි විශ්ලේෂණය මගින් වයස සෙවීම

වැඩිහිටිවියේදී මිනිසාට ලැබෙන පරිපූර්ණ අස්ථි සැකිල්ල ලබාගැනීමට අවස්ථා තුනක් පසුකිරීමට සිදුවේ. මෙම අවස්ථා තුන මූලික කරගනිමින් ඉතා පහසුවෙන් මියගිය මානවයාගේ වයස සෙවිය හැකිය. අස්ථි සැකිල්ලේ අවසානයට වර්ධනය වන්නේ අකු ඇටය (Collar Bone) අස්ථියයි. එය වර්ධනය වී අවසන් වන්නේ වයස අවුරුදු 26 දීය. කොඳුඇට පෙළ (Spine Bone) හෝ ත්‍රිකාස්ථිය (Sacrum Bone) වයස අවුරුදු 16 ත් 23 ත් අතර සම්පූර්ණයෙන්ම වර්ධනය වී අවසන් වේ. එසේම තරුණයින්ගේ අස්ථිවල සූක්ෂම ව්‍යුහයේ වක්‍රතා දැකිය හැකිය. මෙයින් තනි තනි වශයෙන් මානවයන්ගේ වයස හඳුනාගත හැකිය. හමුවන ඇටසැකිලිවල වයස නිර්ණය කිරීමේදී භාවිතා කරන විධික්‍රම කීපයකි. ළදරුවෙකු බිහිවී පළමු මාසය තුළ එම ළදරුවාගේ යටිහනුව (Mandible), නිකට (Chin) අසලින් දෙකොසකට බෙදී යයි. යම්කිසි කුඩාම ප්‍රමාණයේ ඇට සැකිල්ලක උසත් බරත් අනුව මෙම ලක්ෂණ සැසඳේ නම් එම ඇට සැකිල්ල, මසකට අඩු ළදරුවකුගේ බව නිගමනය කළහැකිය.

ළදරුවකුගේ මුල් මාස තුනදී හිස්කබල මුදුනේ පසුපස රන්ධ්‍රුව (Anterior Fontanelle) වැසීයයි. ඉදිරිපස රන්ධ්‍රුව වැසීම සිදුවන්නේ මුල්මාස සය තුළදීය. මෙය සම්පූර්ණයෙන්ම වැසෙන්නේ වයස අවුරුදු 1 1/2 දී බව සොයාගෙන තිබේ. මාස 6 සිට වසර 2 දක්වා ළදරුවෙකුගේ වයස සෙවීමේදී විශේෂයෙන්ම කිරිදත් සහ කෝමල අස්ථි පිළිබඳව විශේෂ අවධානය යොමු කිරීම ඉතා වැදගත් වේ. අවුරුදු 2 සිට 6 දක්වා කාලය තුළදී අස්ථිවල බහුල වශයෙන් වෙනස්කම් සිදුවන අතර, විශේෂයෙන්ම අත් පා වල පාදකූර්චාස්ථි (Tarsals) හා හස්ථකූර්චාස්ථි (Carpals) වැනි කුඩා අස්ථිවල මෙම වෙනස්කම් හඳුනාගත හැකි අතර, ඒවා පරීක්ෂා කිරීමෙන් වයස තීරණය කළහැකිය (Kara Rogers 1998). එසේ වුවද මෙම වෙනස්කම් පිළිබඳව එකවරම ස්ථිර නිගමනයකට එළඹිය නොහැකිය (**ඡායාරූප අංක 01**). ඊට හේතුව ජාතිමය හා පෝෂණය සම්බන්ධ වෙනස්කම්ද තිබිය හැකි හෙයිනි. එහෙයින් මෙහිදී ඉතා සුපරික්ෂාකාරීව නිරීක්ෂණය කර තීරණ ගතයුතුය.

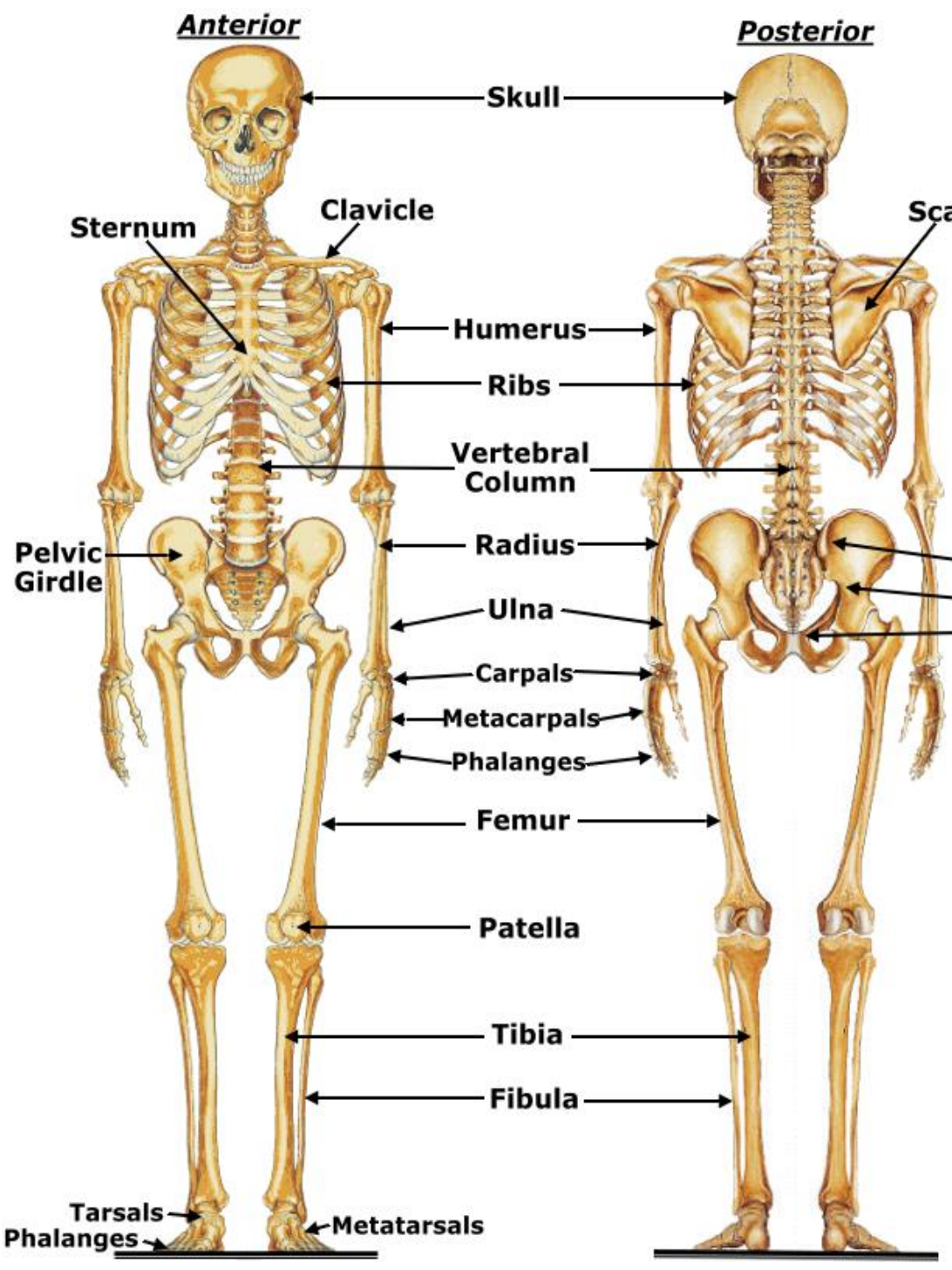

ඡායාරූප අංක 01. මානව අස්ථි පද්ධතියේ ඉදිරිපස හා පසුපස පෙනුම

වර්ෂ 6 සිට 13 දක්වා කාලය තුළ දි ස්ථිර දත් පිළිබඳ පරීක්ෂා කිරීමෙන් වයස තීරණය කළ හැකිය. එසේම වයස අවුරුදු 13 සිට 16 දක්වා ප්‍රධාන වශයෙන් වයස තීරණය කිරීමේ දි විශේෂයෙන් අවධාරණය කළයුතු වන්නේ වැළමිට අවට අස්ථිවලටය. වයස 16 සිට 25 දක්වා පුද්ගලයකුගේ වයස තීරණය කිරීමේදි අස්ථි සම්බන්ධක (Joints) කෙරෙහි සැලකිලිමත් විය යුතුය. මෙම කාලය තුළදි අස්ථිවල කාටිලේජ කොටස් මහා අස්ථිය සමග සම්බන්ධ වෙයි. මෙම ලක්ෂණය සොයා බැලීමෙන් වයස සොයාගත හැකිය. යම්කිසි පුද්ගලයෙකුලේ අස්ථිවල වර්ධනය වයසත් සමඟ වර්ධනය වීම සාමාන්‍යයෙන් අප පොදුවේ දන්නා කාරණයකි. බොහෝවිට අස්ථිවල වර්ධනය සීඝ්‍රයෙන් සිදුවන්නේ ප්‍රගණ්ඩාස්ථියෙන් (Humerus) ඉහළ කොටසේ අස්ථිවලය (**ඡායාරූප අංක** 01). මැණික් කටුව අසල අස්ථි වැඩීමේදි අත දිගුවීම සිදුවෙයි. පාදයේ වැඩීම දණහිස අසළ අස්ථිවල වැඩීම නිසා සිදුවෙයි. මේනිසා මෙම ලක්ෂණ වයස තීරණය කිරීමේදි මනාව පරීක්ෂා කිරීමෙන් කරුණු අවබෝධ කරගත යුතුය (Kara Rogers 1998).

පුද්ගලයෙකුගේ වයස අවුරුදු 25 සිට 35 අතර කාලයේදි හිස්කබලේ ඇති සීවනිය (Coronal Suture) වයසට යාමේදි වැසී යන අතර, හිස්කබලේ ඇතුල් පැත්තෙන් එය පැහැදිලිව දක්නට ලැබේ. මෙම කාලපරිච්ඡේදය තුළදිම යුනිකාස්ථියෝග (Pubic Symphysis) අස්ථියේද විශේෂ ලක්ෂණ දැකිය හැකිය. වයස අවුරුදු 35 සිට 50 දක්වා අතර කාලයේදි හිස්කබලේ සහ යුනිකාස්ථියෝගයේ සිදුවන වෙනස්කම් අවධානයට ගතයුතු අතර, කොඳුඇට පේළියේ සිදුවන වෙනස්කම් ද අවධානයට ගැනීම වැදගත් වේ.

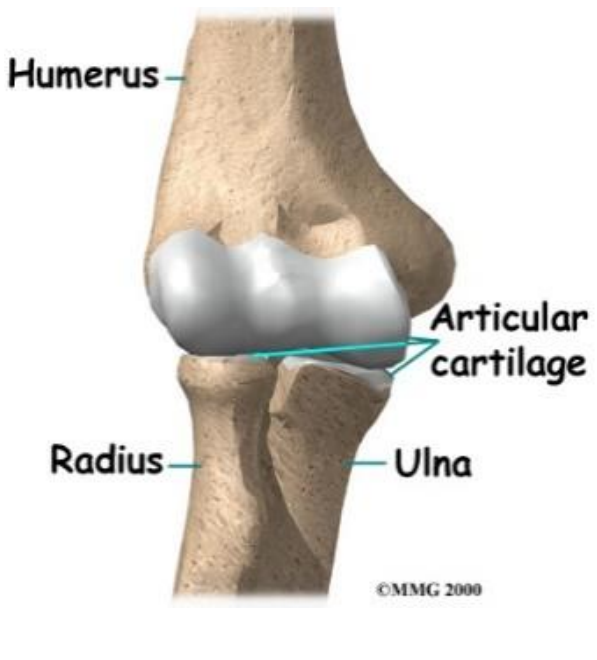

අස්ථි පද්ධතියේ සන්ධිවල කාටිලේජ පිහිටීම

එසේම කාටිලේජ ක්‍රමානුකූලව අස්ථි බවට පරිවර්තනය වීම සිදුවේ. වයස අවුරුදු 13 සිට 16 දක්වා කාලය තුළ අස්ථි කීපයක කාටිලේජ ඇට බවට පරිවර්තනය වී ප්‍රධාන අස්ථිය සමග සම්බන්ධ වෙයි. වයස අවුරුදු 13 දි අස්ථිවල වෙනස්වීම් පෙන්වන අතරවයස 15 දි මුලුමුනින්ම වෙනස්

වෙයි. අස්ථි අතර කාටිලේජ තිබී අනතුරුව අස්ථියක් බවට පත්වෙයි. වයස අවුරුදු 14 දි ජඝනපලකාස්ථි ශිඛරය (Lilac Crest) ඉහළින් කාටිලේජ තට්ටුවක් ඇත. එය අස්ථි බවට පරිවර්තනය වන්නේ වසර 18 සිට 20 දක්වා අතරතුර කාලයේදිය. ප්‍රගණ්ඩාස්ථි කටුවේ කාටිලේජීය කොටස සමග අස්ථි කොටස සම්බන්ධ වන්නේ වසර 18 සිට 19 කාලයේදිය. වයස 16 සිට 25 දක්වා කාලයේදි ප්‍රගණ්ඩාස්ථියේ පහළ කොටසද අන්වරාස්ථියේ (Ulna) ඉහළ කොටසද ඌර්වාස්ථියේ (Femur) ඉහළ හා පහළ කොටසද ජංඝාස්ථියේ (Tibia) ඉහළ හා පහළ කොටසද ක්‍රමයෙන් කාටිලේජ වෙනස් වී මහා අස්ථිය හා සම්බන්ධ වෙයි (Diane.L.France 2011). වයස අවුරුදු 20 දි යුනිකාස්ථියෝගයේ රේඛා පිහිටා තිබෙන අතර වයස අවුරුදු 25 - 35 ව විට ඉදිරියට නෙරා එන අතර රේඛා මැකී යයි. වසර 50 පසු වූ විට අස්ථිවල බහුල වශයෙන් වෙනස්කම් සිදුවන අතර කොඳුඇට පෙළෙහි අස්ථි කීපයක් ඉදිරියට මතුවෙයි.

සිට්‍රේට් අම්ල (Citrate) ද්‍රාවනයේ මට්ටම අනුවද පුද්ගලයෙකුගේ වසස තීරණය කළ හැකිය. මෙම රසායනික ද්‍රාවනය වැඩි ප්‍රමාණයක් ස්ත්‍රීන්ගේ අස්ථිවල අඩංගු වේ. මෙය වැඩි වන්නේ කාන්තාවන් මල්වර වන අවස්ථාවේ සහ අර්තවාභාවය යන අවස්ථාවලදීය. මොළය සම්පූර්ණයෙන්ම සියලු කොටස් එකිනෙකට සවි වී ශක්තිමත් වී අවසන් වන්නේ වැඩිහිටි වියේදීය. වැඩිහිටිවියේදි ගණකම වැඩිය. ඒ වන තුරුම මොළය විවිධ අවස්ථාවන්හි වර්ධනය වෙමින් පවති. මොළයේ ප්‍රධාන වශයෙන් ලලාටාස්ථිය, පාර්ශ්විකාව සහ පාර්ශ්ව කපාල අස්ථි දෙකද, අපරව අපර කපාල අස්ථියද පිහිටා ඇත. මෙම අස්ථි යාකරන සීවන 3ක් දැකගත හැකිය.

1. ලලාටාස්ථියේ සහ පාර්ශ්විකාව පාර්ශ්ව කපාල අස්ථි යා කරන කිරීට සීවනය
2. පාර්ශ්විකව පාර්ශ්ව කපාල අස්ථි අපර කපාල අස්ථියෙන් වෙන්කරන ලැම්ඩාහ සීවනය
3. අපරව පාර්ශ්ව කපාල අස්ථි අපර කපාල අස්ථියෙන් වෙන්කරන ලැම්ඩාහ සීවනය

ඉපදී මාස කීපයක් යනතුරු කිරීට සීවනයත් ශරීය සීවනයත් අතර පටලයකින් ආවරණය වූ හිදැසක් තිබෙයි. ශරීය සීවනයත් ලැම්ඩාහ සීවනයත් අතර ද පටලයෙන් වැසුණු මෙවැනිම හිඩැසක් ඇත. මෙම හිඩැස් වැසී යන්නේ කෙමෙන් වයසින් වැඩෙත්මය. බාල වයසේදි හිස්කබල ගණකමින් අඩුවන අතර සීවනයන් යාවී නැත. තරුණ වියේදි හිස්කබල ගණකමින් වැඩිවන අතර සීවනයන් යා වී ඇත. යාවුනු ආකාරය රේඛා මගින් දිස්වේ. වැඩිහිටිවියේදි හිස්කබල් සම්පූර්ණයෙන්ම වැඩෙන අතර, ඒවා එකිනෙකට යා වී තනි පෘෂ්ඨයක් බවට පත්වේ. හිස්කබලේ ගණකමද බොහෝ සෙයින් වැඩිවන අතර වැඩිහිටිවියේදි සැත්කම් කිරීම අපහසු වන්නේ ඒවා ගණකමින් වැඩි නිසාය (Diane.L.France 2011).

ඉහත සාධක පදනම් කරගනිමින් හිස්කබලක් හමු වූවිට එය කුමන වයස් සීමාවක කෙනෙකුගේදැයි තීරණය කරගත හැකිය. වයස තීරණය කළහැකි තවත් අස්ථි විශේෂයක් ලෙස දත් හඳුනාගත හැකි අතර, එය විවිධ වයස් සීමාවලදි වර්ධනය වන අස්ථි විශේෂයකි. දත් විදාරණය වන අනුපිළිවෙල අනුව සහ දතෙහි එනමල් කොටසෙහි වර්ධනය අනුව අදාල මානවයා මිය යන විට වයස කොපමණදැයි තීරණය කළ හැකිය. අතීතයේ හමුවන දත් බොහෝ සෙයින් ගෙවීගිය සහ විඛාදිත තත්වයට පත්ව ඇත. මෙයට හේතු ලෙස දක්වන්නේ ඔවුන් රළු ආහාර ද්‍රව්‍ය යැපීම සඳහා භාවිතකළ බවයි. බොහොමයක් විඛාදනය වූ දත් වැඩිහිටි පුද්ගලයන්ට අයත්වේ. එනම් ඔවුන්ගේ සනීපාරක්ෂාව ඉතා පහළ මට්ටමක තිබූ බවයි.

මුලින්ම ඇති වන්නේ කිරිදත්ය. කිරිදත් ඇති වීම ආරම්භ වන්නේ වයස මාස 6 - 8 දීය. අවුරුදු 2 දි කිරිදත් පෙළ සම්පූර්ණ වෙයි. කිරිදත් පෙළෙහි ඇත්තේ කෘන්තක, රදනක සහ පුරශ්චාර්වක දත් පමණි. මෙහි දන්ත සූත්‍රය නම් (උඩු ඇන්දේ හා පහල දත් ඇන්දෙහි දත් ප්‍රමාණය) කෘන්තක 2/2. පු/චා 2/2 ලෙස වෙයි. අවුරුදු 6 දි පළමු ස්ථිර දත වන චාර්වක දත, අනෙක් දත්වලට අපරව පැණ නගිය. අවුරුදු 6-12 දක්වා කාලයේදි කිරිදත් ක්‍රමයෙන් ස්ථිර දත් මගින් විස්ථාපනය වෙයි. අවුරුදු 18 න් පසුව 3වන චාර්වක දත් සෑදීමට පුළුවන. මේ අනුව වැඩුණු අයෙකුගේ ස්ථිර දත් 32 ක් තිබේ. ඒවා කෘන්තක, රදනක, පුරශ්චාර්වක සහ චාර්වක දත් වේ.

ලිංගිකත්වය හඳුනාගැනීමට හැකිවීම

අස්ථි මගින් ලිංග භේදය හඳුනාගැනීමේදී කුඩා අවධියේ මියගිය මානවයෙකුගේ අස්ථිවලින් ලිංග භේදය හඳුනාගැනීම අපහසුවන අතර එය පහසුවන්නේ වැඩිහිටි මානවයෙකුගේ අස්ථිවලිනි. අස්ථිවල ප්‍රමාණය අනුව ස්ත්‍රී ද පුරුෂ ද යන්න හඳුනාගැනීමට හැකිවෙයි. පුරුෂයන්ගේ අස්ථි ස්ත්‍රීන්ගේ අස්ථිවලට වඩා දිගුවන අතර විශාලද වෙයි. එසේම පැහැදිලිව හඳුනාගත හැකි මාංශපේෂි සලකුණු ද පුරුෂයන්ගේ වැඩිපුර හඳුනාගත හැකිය. පුරුෂයන්ගේ හිස්කබල වඩා විශාලවන අතර වඩාත් මතු වී පෙනෙන බැවුම් සහිත මියර සහ චුචුකාකාර ප්‍රසරයන් (කණට පහළින් ඇති නෙරාගිය කොටස) සහිත වෙයි. එසේම ඔවුනට ස්ත්‍රීන්ට වඩා විශාල හනු පිහිටා ඇත. කාන්තාවන්ගේ හෝමෝන චක්‍රය නිසා අස්ථිවල සිට්‍රේට් අම්ල මට්ටම පිරිමින්ගේ මට්ටමට වඩා වැඩිවෙයි. (Diane.L.France 2011).

ත්‍රිකාස්ථිය (Sacrum)

පුරුෂ	ස්ත්‍රී
ත්‍රිකාස්ථියේ ඇතුළත දැඩිය. සුළු වශයෙන් ඇල වී ඇත.	ත්‍රිකාස්ථියේ ඇතුළත සිහින්ය. ඇල වූ ස්වරූපයක් ගනී.
කශේරුකාව රළුය.	කශේරුකාව සිහින්ය.
ත්‍රිකාස්ථියේ පූර්ව පෘෂ්ඨය ක්‍රමවත් ලෙස උත්තල වෙයි.	ඉහළින් පැතිලි වී පහළින් වඩාත් පැහැදිලිව ඉදිරියට නෙරා ඇත.

ශ්‍රෝණිය (Illium)

පුරුෂ	ස්ත්‍රී
ශ්‍රෝණි කුහරය ගැඹුරු හා පුනීල හැඩැති වෙයි.	ශ්‍රෝණි කුහරය පළල්' නොගැඹුරු හා බේසම් හැඩය ගනි. ශ්‍රෝණි කුහරය විශාලය.
ශ්‍රෝණි මේඛලාව බරය. රළුය විශාලය.	ශ්‍රෝණි මේඛලාව සැහැල්ලු හා තරමක් කුඩාවන අතර, පේෂි සම්බන්ධවීම එතරම් ප්‍රකට නැත.
ශ්‍රෝණි කෝටරය හෘදයාකාරය. අස්ථි විශාල වන අතර බරින් වැඩිය.	ශ්‍රෝණි කෝටරය විශාලය. අස්ථි කුඩාය
කුකුන්දරාස්ථිය සුළු වශයෙන් නෙරා ඇත.	කුකුන්දරාස්ථිය පිටතට නෙරා ඇත.
ශ්‍රෝණි පටු ත්‍රිකෝණාකාරය.	පුළුල් ත්‍රිකෝණාකාරය.
යුනිකාස්ථි යෝගය විශාලය.	යුනිකාස්ථි යෝගය කුඩාය.
යුනිකාස්ථි සුළු වශයෙන් නෙරා ඇත'	ඇත්ව නෙරා ඇත.

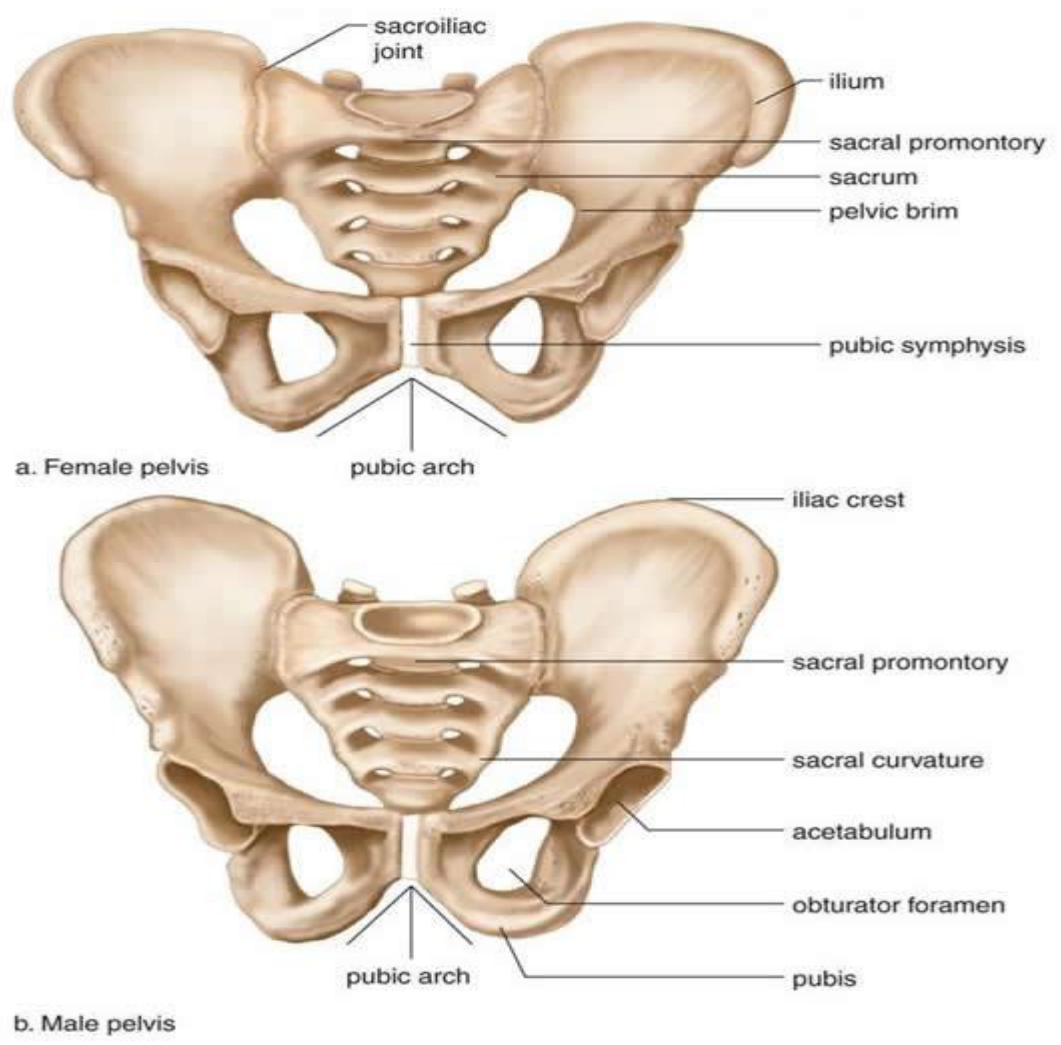

ඡායාරූප අංක 02. පුරුෂ සහ ස්ත්‍රීන්ගේ ත්‍රිකාස්තිය සහ ශ්‍රෝණි පද්ධතියේ පිහිටීම

හිස්කබල (Skull)

අස්ථිය	පුරුෂ	ස්ත්‍රී
අක්ෂි කුහරයේ ඉහළ දාරය **(Supraobital ridge)**	පටුය පැහැදිලිය	විශාලය පළල්ය
මැස්ටොයිඩ් වාත කුහරය **(Mastoid Air Cell)**	කුඩාය	විශාලය
ලලාටාස්ථිය සහ පාර්ශව කපාල අස්ථි **(Frontal & Parieatal)**	සියුම්ය	දෘඪය
අපර කපාල අස්ථිය **(Occipital)**	අපහැදිලිය ඝනව වැඩී ඇත	පැහැදිලිය සියුම්ය
අක්ෂි කුහරය **(Orbit)**	වෘත්තාකාරය	ඍජු කෝණාස්‍රාකාරය
යටි හණුව **(Mandible)**	විශාලය. අපහැදිලිය	විශාලය. පැහැදිලිය

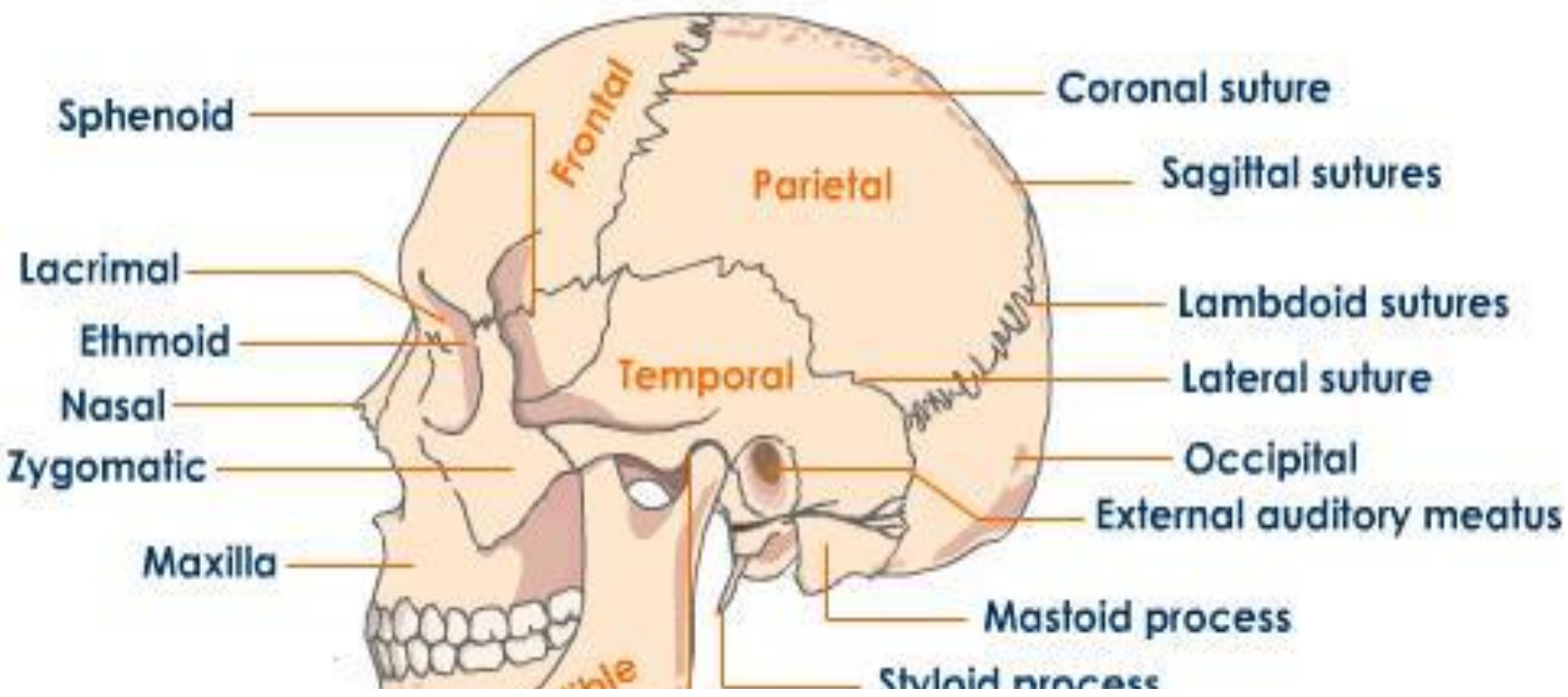

ඡායාරූප අංක 03. මානව හිස්කබලේ පෙනුම

(ඡායාරූප අංක 01)

අස්ථිය	පුරුෂ	ස්ත්‍රී
උරතලය (Sternum)	දිග හා පළල අඩුය	දිග හා පළල අඩුය
උරපත් ඇටය (Scapula)	මි. මී 33ක් පමණ	මි. මී 39 ක් පමණ
සිහින් වක්‍ර ස්වභාවය වැඩිය (Ribs)	ඝනය. වක්‍ර ස්වභාවය අඩුය	

අස්ථිය	පුරුෂ	ස්ත්‍රී
ප්‍රගණ්ඩාස්ථිය(Humerus)	සෙ. මී 30 ක් පමණ වේ	සෙ. මී 32 ක් පමණ වේ
ඌර්වාස්ථිය(Fermur)	සිහින්ය වට ප්‍රමාණය මි. මී 45කි	ඝනය. වටප්‍රමාණය මි. මී 47 කි
ජංඝාස්ථිය(Tibia)		විශාලය. සිහින්ය
වළලුකර (Ancle)	කුඩාය	විශාලය

(ඡායාරූප අංක 01)

ශරීරයේ උස සහ බර හඳුනාගැනීමට හැකිවීම

අස්ථිවල දිග ප්‍රමාණය අනුව පුද්ගලයකුලේ උස හඳුනාගත හැකිය.විශේෂයෙන් පුරුෂයන්ගේ අතෙහි සහ පාදයෙහි අස්ථි කාන්තාවනට වඩා දිගින් වැඩිය. උස හඳුනාගැනීමේදි අනුගමණය කළයුතු විධික්‍රම කීපයකි. ඒ අනුව සම්පූර්ණ ඇටසැකිල්ල සොයාගෙන තිබේනම්, හෝ කැඩීබිඳී විනාශ වී විසිරී ගිය ඇට සැකිල්ලේ කොටස් සියල්ල සොයාගත හැකිනම්, එම කොටස් අනුපිළිවෙලින් තබා හිස් කබලේ සිට විලුඹ දක්වා ඇට සැකිල්ලේ උස මැන මාංශපේශි සඳහා එම ප්‍රමාණයට තවත් අඟල් 1 1/2 ක් එකතු කර ඇටසැකිල්ල හිමි තැනැත්තාගේ සම්පූර්ණ උස අනාවරණය කරගත හැකිය.

දෑතේ අස්ථි සමඟ ශරීරයේ උරස් කුහරයේ අස්ථි පමණක් ඇති විටක, දෑතේ මැදගිලි දෙකේ කෙළවර දක්වා අස්ථිවල දිග මැන ගැනීමෙන් ශරීරයේ සම්පූර්ණ උස අනාවරණය කරගත හැකිය. දෑතේ මැදගිලි දෙකේ කෙළවර දක්වා අස්ථිවල දිග ශරීරයේ උසට සමානය. එක් අතක අස්ථි උරයේ එක් කොටසක අස්ථි පමණක් සොයාගත හැකිවූයේ නම් අතෙහි දිගද, අක්ෂකාස්ථියේ දිගද (Clavicle) උරෝස්ථියේ (Sternum) මීට කොටසක දිගද එකට එකතු කොට එම ප්‍රමාණ දෙකෙන් වැඩිකළ විට ශරීරයේ සම්පූර්ණ උස අනාවරණය කරගත හැකිය.

හිස් කබලේ මුදුන් මට්ටමේ (Vertex) සිට යුනිකාස්ථිය කෙළවර දක්වා උස මැනීමෙන් අනතුරුව එම උස ප්‍රමාණය දෙකෙන් වැඩි කිරීමෙන් ද සම්පූර්ණ ශරීරයේ උස අනාවරණය කරගත හැකිය. එසේම උත්තර උරතල (Suprasternal Notch) නිකාතයේ සිට යුනිකාස්ථි යෝගය (Pubic Symphysis) දක්වා දුර සෙ. මී 3. 3 වැඩි කිරීමෙන් ද, ශරීරයේ සම්පූර්ණ උස අනාවරණය කරගත හැකිය. මෙම කීපය අනුගමණය කළ නොහැකි විට කූර්පර ප්‍රසරය (Olecranon Process) වැලමිට සන්ධියේ සිට අතෙහි මැද ඇඟිලි අස්ථිවල (Phalanges) කෙළවර දක්වා දුර සොයාගෙන එම දුර ප්‍රමාණය 19 න් වැඩි කොට එම ප්‍රමාණය 5 න් බෙදා සම්පූර්ණ ශරීරයේ උස අනාවරණය කරගත හැකිය.

මානව ඇට සැකිල්ලේ උස සොයාගත් ආකාරයටම බර සොයා ගැනීමද ඉතා පහසුවෙන් සිදුකළ හැකිය. මෙය ඉතා සරල ක්‍රමවේදයකි. ඇට සැකිල්ලේ අස්ථි කොටස් හොඳින් අධ්‍යයනය කොට එහි උස තීරණය කිරීමෙන් අනතුරුව බර ගණනය කළ යුතුය. මීට අමතරව විද්‍යාත්මක ක්‍රමවේද මගින්ද බර සොයාගැනීම පහසු වේ.

ආහාර භාවිතය සහ ලෙඩ රෝග හඳුනාගත හැකි වීම

අස්ථිවල අඩංගු කාබන් සමස්ථානික විශ්ලේෂණයෙන් හෝ අස්ථිවල මූලිකාංග අනුසාරයෙන් කුමණාකාරයේ ආහාර රටාවක් ඔවුන් පරිභෝජනය කර ඇත්දැයි අවබෝධකර ගත හැකිය. එනම් ප්‍රමුඛ වශයෙන් ආහාරය සඳහා භාවිතා කළේ එළවළු වර්ගද, සමුද්‍රීය ආහාර වර්ගද, නැතිනම් මස් වර්ගද යන්න අවබෝධ කරගත හැකිය. තවද ධාන්‍ය සහ ධාන්‍ය නොවන ආහාර අතර වෙනස හඳුනාගත හැකිය. මීට අමතරව ප්‍රධාන කාරණා කීපයක් හඳුනාගත හැකිය. එනම්

1. අස්ථිවල ලක්ෂණ අනුව පෝෂණ ඌණතා පිළිබඳව ද අනාවරණය කරගත හැකිවීම.
2. කකුලේ අස්ථිවල ඇදබාවය මගින් ළමා කාලයේ විටමින් ඩී (D) හිඟව සිටිබව හඳුනාගැනීම.
3. අස්ථිවල පවතින සිදුරු මගින් රතුමස් සහ කොළ පැහැති එළවළුවලහිඟ භාවය.
4. පැතිලි අස්ථි මගින් ප්‍රෝටීන්වල ඇති ඌනතාව පෙන්වීම.
5. ළමා අවධිය සහ තරුණ අවධියේ වැඩීම වළක්වන කැල්සියම් ඌනතාවය නිසා ඇතිවන නොයෙක් ලෙඩරෝග සහ මන්ද පෝෂණය පිළිබඳ තොරතුරු අස්ථිවල දිස්නයේ ඇති අඩු භාවයෙන් හඳුනාගත හැකිවීම.

මානව අස්ථි අධ්‍යයනයේ වැදගත් කාරණයක් වන්නේ ඉපැරණි ලෙඩ රෝග පිළිබඳව සාධක රැසක් අනාවරණය කරගත හැකිවීමයි. ප්‍රාග් මානව සංදර්භයන් තුළ වර්තමානය මෙන් දියුණු වෛද්‍ය තාක්ෂණයක් නොපැවතීම හේතුවෙන් ඔවුන්ගේ ආයුෂ ඉතා කෙටිවිය. හදිසි මරණ සංඛ්‍යාව ඉහළ මට්ටමක පැවතිණි. මේ සඳහා බල පෑ රෝගාබාධ හඳුනාගැනීමට මානව අස්ථි අධ්‍යයනය ඉතා වැදගත් වේ. මෙවැනි රෝගාබාධ කීපයක් පහතින් සඳහන් කළ හැකිය.

1. විකෘති අස්ථි මගින් ශරීරයේ ඔත්පළ බව හඳුනාගත හැකිවීම.
2. අස්ථිවල ඇති තුවාල- මෙමගින් සතුන් දඩයම් කළ ආකාරය, පොර බැදීම්, දිවීම් අදි ලක්ෂණ හඳුනාගත හැකිවීම.
3. ශරීරයේ විවිධ අස්ථි භාවිතයෙන් ඔවුන් පුද්ගල ජීවිතය තුළ සිදුකළ කාර්යන් පිළිබඳව අදහසක් ලබාගත හැකිවීම.
4. Osteoporosis සහ Arthritis රෝග පැවතීම පිළිබඳව අදහසක් ලබාගත හැකිවීම.

අභිචාර විධි

ප්‍රාග් මානව සමාජ තුළ අභිචාර වශයෙන් ඔවුන් භාවිතා කළ විවිධ සංස්කෘතික අංගයන් පිළිබඳව මානව අස්ථි විශ්ලේෂණය මගින් තොරතුරු අනාවරණය කරගත හැකිය.මෙම සමාජයන් තුළ ජීවත් වූ පුද්ගලයෙකු මියගිය පසු ඔහුගේ හෝ ඇයගේ අස්ථි උපයෝගි කරගනිමින් විවිධ චාරිත්‍ර වාරිත්‍ර සිදුකිරීම සාමාන්‍ය සිරිතකි.මෑතකාලීන ඉතාහාසය තුළත් මිනිසුන් නොපෙනෙන දෙවියන්, අද්භූත ග්‍රහ වස්තු, ස්වභාවික පරිසරයේ නිර්මාණයන් වස්තු විෂය කරගනිමින් යම්කිසි අභිචාර ක්‍රමයන් පවත්වා ඇත. මේ නිසා ඈත අතීතයේ ජීවත් වූ මානවයින් තුළද යම් යම් අභිචාර ක්‍රමයන් පවතින්නට ඇත. මේ බව සනාථ කරනු ලබන සාධක පාහියන් ලෙනේ ගල් රැන්ද උප කොටසේ මානව ඇටසැකිල්ල වළදමා තිබූ ආකාරයෙන් අවබෝධ කරගත හැකිය. මෙම මානව ඇටසැකිල්ල දෙස විමසිලිමත්ව බැලීමෙන් සනාථ වන කරුණු කීපයක් වේ. එම මානවයන් මිහිදන් කිරීමේ දි ප්‍රධාන ක්‍රමවේද දෙකක් අනුගමනය කර ඇත. එනම්

01. මුල් ස්වරූපයේ වළදැමීම

02. ද්විතීයික වළදැමීම

මියගිය සිරුර එලෙසින්ම වළදැමීම ප්‍රාථමික වළදැමීම වන අතර සිරුර යම් තැනක වළදමා මිනිස් ශරීරයේ මස් වියළී ගිය පසු අස්ථි කොටස් පමණක් ගෙනවිත් නැවත වළදැමීම ද්විතීයික වළදැමීම

මුල් ස්වරූපයේ වළදැමීම
(කළල ස්වරූපයක අවස්ථාවක්)

යනුවෙන් හැඳින්වේ. අළු, අඟුරු, සත්ත්ව ඇටකටු ආදි මුළුතැන්ගෙයි කසළ සමඟ මිනී ඇටසැකිලි හමුවීමෙන් පෙනී යන්නේ මිනීමස් කෑමේ සිරිතක් වූ බව හෝ මිනී කපා කොටා වළදැමීමේ සිරිතක් වූ බවයි. පාහියන් ලෙන් භූමියේ කරන ලද පර්යේෂණ කැණීම් මගින් ඉහත ක්‍රම දෙකම අනුගමණය කරමින් මානවයින් මිහිදන් කිරීමේ සාධකයන් සොයාගත හැකිවිය. මානවයන් මිහිදන් කිරීමේ දි ශ්‍රී ලංකාවේ මෙතෙක් කළ ප්‍රාග් ඓතිහාසික කැණීම්වලින් හමුවන්නේ ද්විතීයික වළදැමීම ක්‍රමය පමණි. නිදසුනක් ලෙස අලුලෙනේ මානව සැකිලි හා අලවල මානව සැකිලි පෙන්වා දියහැකිය. එහෙත් පාහියන්ගලින් හමු වූ මානව ඇටසැකිල්ල අයත් වන්නේ මුලින් සඳහන් කළ ප්‍රාථමික වළදැමීමටය.

මානවයාගේ ඇටසැකිල්ල සොයා ගන්නා විටදි දෙපා කතිරය ආකාරයට පිහිටා තිබුණේ එදා සිරුර මිහිදන් කළ පරිදිය. මෙය කළල ස්වරූපයක අවස්ථාවක් පෙන්නුම් කරයි. කොන්ද වකුටු ස්වරූපයක් ගෙන ඇති අතර දෑත් සහ හිස ශරීරය දෙසට පහත් වී තිබුණි. මානව ඇටසැකිල්ලේ උකුළු ප්‍රදේශය හා පපුව ප්‍රදේශය මත තිබූ ගල් දෙක මගින් එය යම්කිසි අභිචාර ක්‍රමයක් බවට නිගමණය කළ හැකිය. (Perera, H.N. 2010)

ද්විතීයික වළදැමීමකදි දිරාගිය සිරුර වෙනත් ස්ථානයකට රැගෙනවිත් අස්ථි පිහිටා ඇති ආකාරයේ හෝ වෙනසක් හෝ අඩුවැඩි වීමක් හෝ සිදුවිය හැකිය. මෙවැනි අවස්ථාවක හිස් කබල් හෝ අස්ථි කිහිපයක අවශේෂ හමුවිය හැකිය. එහෙත් මෙම මානව ඇටසැකිල්ල ප්‍රාථමික වළ දැමීමක් වන බැවින් වළදැමූ ආකාරයටම කිසිදු වෙනස් වීමක් නොමැතිව සොයා ගැනීමට හැකිවිය. මෙම මානව ඇටසැකිල්ල එතරම් ගැඹුරින් මිහිදන් නොකළත් පසුව එම ස්ථානයේම සෙසු පිරිස් වාසය කොට ඇති බවක් දක්නට ලැබේ. දේහය වැළලූ ස්ථානයේ පවා ලිප් බැඳ ගිණිමෙලවූ සලකුණු තිබීමෙන් මේ බව සනාථ වේ. මෙම ස්ථානයේ තිබී ස්වභාවික පරිසරයෙන් ලබාගත් පිරිසිදු මිණිරන් කැට කිහිපයක් සොයාගත හැකිවිය. මීට පෙරද අලවල ප්‍රාග් මානවයා විසූවායැයි සැළකෙන ස්ථානයෙන් ද මෙවැනි මිනිරන් කොටස් හමු වී ඇති අතර මියගිය පුද්ගලයාගේ ශරීරයේ මාංශමය කොටස් දිරාපත් වූ පසු ඇටකටු රැගෙන ඒවා මත මිනිරන් ආලේප කිරීමේ අභිචාර ක්‍රමවේදයක් තිබූ බව තහවුරු කරගත හැකිය. (Deraniyagala, 1992)

සමාලෝචනය

මානව අස්ථි විමර්ශනය කිරීම බහුලව සිදුවන්නේ පුරාවිද්‍යාත්මක පර්යේෂණ තුළය. ප්‍රාග් ඓතිහාසික කැණීමකින් සාධක වශයෙන් හමුවන මානව අස්ථි අවශේෂ විමර්ශණය කිරීමේදි මානව විද්‍යාඥයා හෝ පුරාවිද්‍යාඥයාට විවිධ නිගමන වලට පැමිනීමට සිදුවේ. එහිදි ව්‍යවච්ඡේද විද්‍යාව පිළිබඳ ප්‍රාමාණික දැනුමක් ලබා තිබීම වැදගත්වේ. අවුරුදු දහස් ගණනක් පාංශු අතර ජීර්ණය වෙමින් පවතින මානව අස්ථීන්හි ශක්තිමත් කොටස් පමණක් කැණීම් මගින් ශේෂව සොයාගත හැකිය. එම සාධක මතමානව පරිණාමය හෝ මානව සමාජය පිළිබඳව පුළුල් කතන්දරයක් නිර්මාණය කිරීමට මානව අස්ථි අධ්‍යයනය පුරාවිද්‍යා විෂය සංදර්භයට ඉතා වැදගත් විෂය ධාරාවක් ලෙස හඳුන්වාදිය හැකිය.

ආශ්‍රිත ග්‍රන්ථ

Deraniyagala, S.U. (1992)*The prehistory of Sri Lanka*, colombo: Department of Archaeological Survey

Diane.L.France(2011) Human and Nonhuman Bone identification ,CRC Press, New York

Kara Rogers (1998) Bone and muscle, Britannica, Educational Publishing, New York

Perera, H.N(2010)*Prehistoric Sri lanka - Late Pleistocene rockshelters and open air site*.London:BAR International Series

https://classconnection.s3.amazonaws.com/523/flashcards/1182523/png/pelvic_bone1331054363930.png

http://image.wistatutor.com/content/locomotion-animals/human-skull-cranium.jpeg

http://www.eorthopod.com/sites/default/files/images/elbow_interpos_anatomy01a.jpg

සම්මුඛ සාකච්ඡා- ජ්‍යෝෂ්ඨ කථිකාචාර්ය ලංකා රණවීර, වෛද්‍ය පීඨය, කැලණිය විශ්වවිද්‍යාලය